Nefrotický a nefritický syndróm

Nefrotický vs nefritický syndróm

- Príčinou sú **glomerulonefritídy/nefrózy**
  - **nefritický** spôsobuje poškodenie bazálnej membrány/endotelu, ktorý vedie k **hematúrii**
  - **nefrotický** zasahuje podocyty
    - spôsobuje proteínuriu

Nefrotický vs nefritický syndróm

Nonproliferative glomerulonephritis

- minimal change disease
- focal segmental glomerulosclerosis
- membranous glomerulonephritis
- the basement membrane disease
- fibronectin glomerulopathy

Proliferative glomerulonephritis

- IgA nephropathy
- post-infectous glomerulonephritis
- membranoproliferative glomerulonephritis
- rapidly progressive glomerulonephritis

Nefrotický syndróm

príčiny

- *primárne*
  - minimal change disease
  - fokálna segmentálna glomeruloskleróza
  - membranózna nefropatia
  - podľa histológie:
    - fokálna segmentálna glomeruloskleróza
    - membranózna glomerulonefritída
    - membranoproliferatívna glomerulonefritída
    - rýchlo progredujúca glomerulonefritída
- *sekundárne*
  - DM
  - SLE
  - syfilis, sarkoidóza, MM, rakovina, genetické ochorenia, lieky

Nefrotický syndróm

minimal change disease	• idiopatická • neznámy patomechanizmus • strata funkcie epiteliálnych buniek (podocytov) • vakuolizácia • rast mikrovíl

fokálna segmentálna glomerulosklerózа	• len niektoré glomeruly sú zasiahnuté (skleróza)
	• poškodenie obličkových podocytov
	• spájaný s génovými defektami
	  • NPHS1 (kóduje proteín nefrín)
	  • NPHS2 (kóduje podocín)
	  • INF2 (kóduje actin-binding proteín formin)

membranózna glomerulonefritída	• zápal glomerulárnej membrány (predpokladá sa autoimunitný mechanizmus) • 85% je primárnych • akumulácia imunokomplexov v bazálnej membráne • aktivácia komplementovej odpovede

Nefrotický syndróm

membranoproliferatívna glomerulonefritída	• depozity protilátok v glomerulárnej membráne a mezangiu
	• Typ I – spôsobený imunokomplexami
	  • subendoteliálne a mezangiálne imunitné depozity
	  • spájané s aktiváciou komplementu klasickou cestou
	• Typ II – C3 glomerulopatia
	  • asociovaný s aktiváciou komplementu alternatívnou cestou
	• Typ III – zriedkavý , mix subendoteliálnych a subepiteliálnych imunitných a/alebo komplementových depozitov

rýchlo progredujúca glomerulonefritída	• kosákovitý mesiacovitý tvar glomerulov (jazvy) • 3 typy • Typ I – autoprotilátky proti kolagénu typu IV v bazálnej membráne • Typ II – depozity imunokomplexov (zvyčajne sekundárne) • Typ III – asociovaný s ANCA reagujúcimi s Neu a degranulácia v mieste poškodenia

Nefrotický syndróm

sekundárne príčiny:

- **Minimal change disease**
  - asociovaná s Hodgkinovým lymfómom, alergiou, NSAIDs
- **Fokálna segmentálna glomeruloskleróza**
  - toxíny (steroidy, heroín)
- **Membranózna glomerulonefritída**
  - SLE
  - syfilis, malária, hepatitída B a C, HIV
  - lieky (captopril, NSAIDs, penicilín, anti-TNF...)
  - rakovina
- **Membranoproliferatívne glomerulonefritídy**
  - hepatitída C, SLE, rheumatoid arthritis, skleroderma, celiakia, Sjoörgenov syndróm
- **Rýchlo progredujúca glomerulonefritída**
  - Typ I – Goodpasturov syndróm
  - Typ II – SLE, Henoch-Schönleinova purpura, IgA nefropatia
  - Typ III – ANCA-asociovaná vaskulitída

Nefrotický syndróm

Podľa histológie:

- **Membranózna nefropatia**
  - Sjörgenov syndróm
  - SLE
  - DM
  - sarcoidóza
  - lieky (zlato, kortikosteroidy, heroín..)
  - rakovina
  - lepra, syfilis
  - malária
- **Fokálna segmentálna glomerulosklerózа**
  - hypertenzná nefroskleróza
  - HIV
- **Minimal change disease**
  - lieky (NSAIDs)
  - Hodgkinov lymfóm
  - alergie
  - bodnutie včelou
- **Membranoproliferatívne glomerulonefritídy**
  - hepatitída C

Nefrotický syndróm

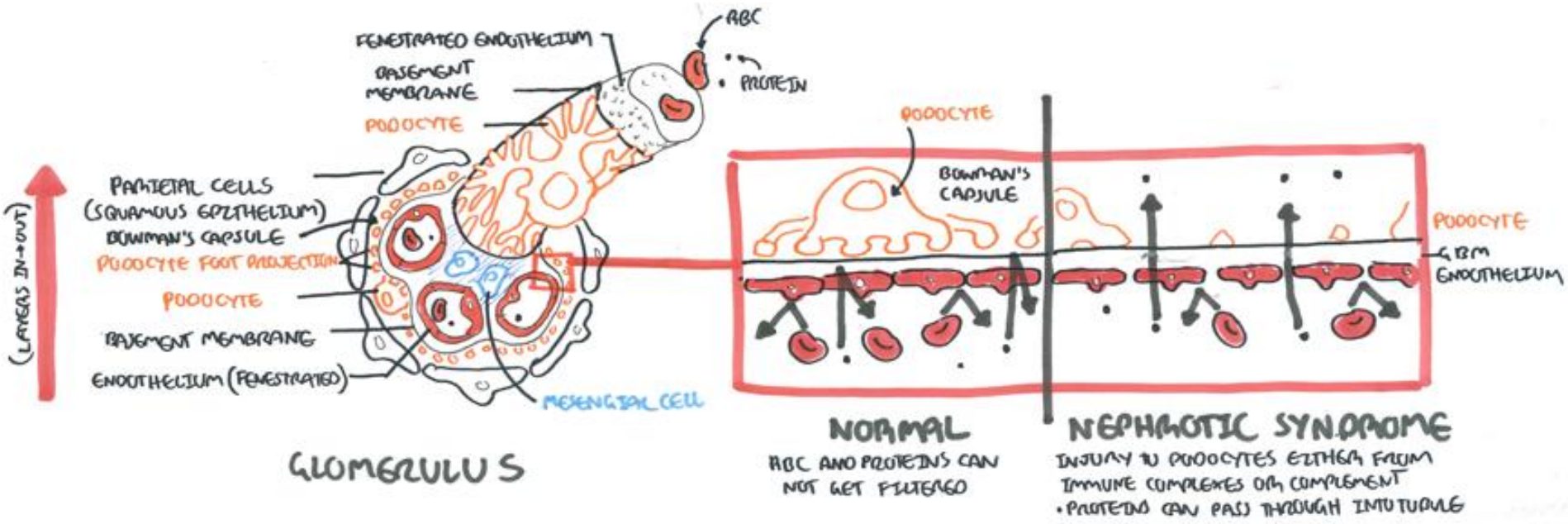

Nefrotický syndróm

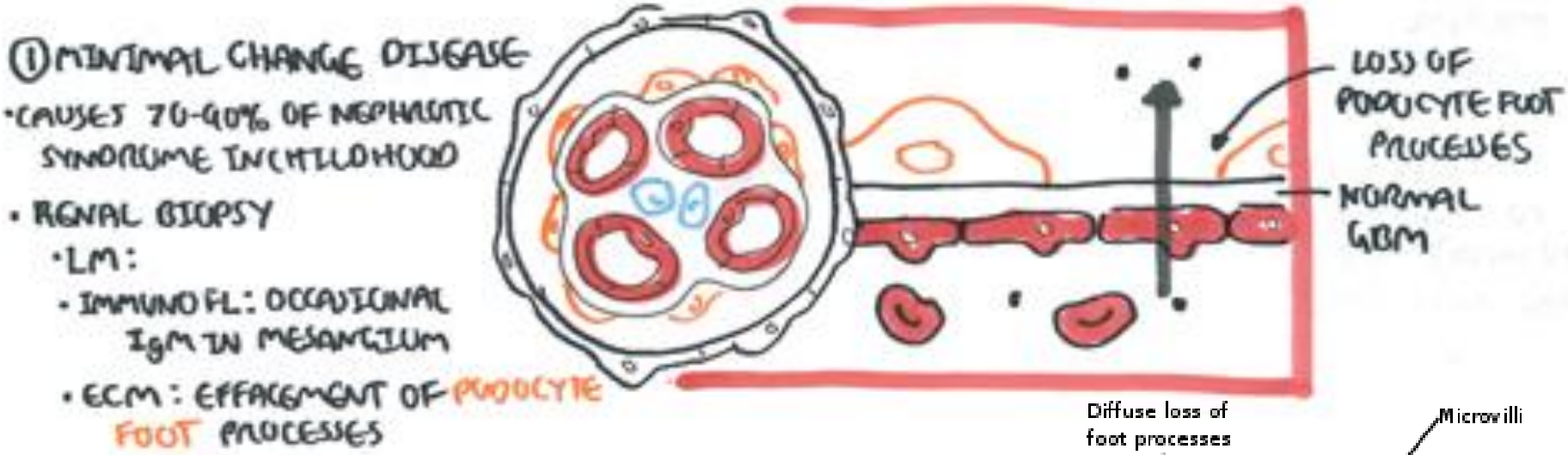

70–90% nefrotických syndrómov u detí
len 10–15% u dospelých
zvyčajne primárna, ale môže byť asociovaná s:
alergiami, Hodgkinovym lymfómom, NSAIDs...

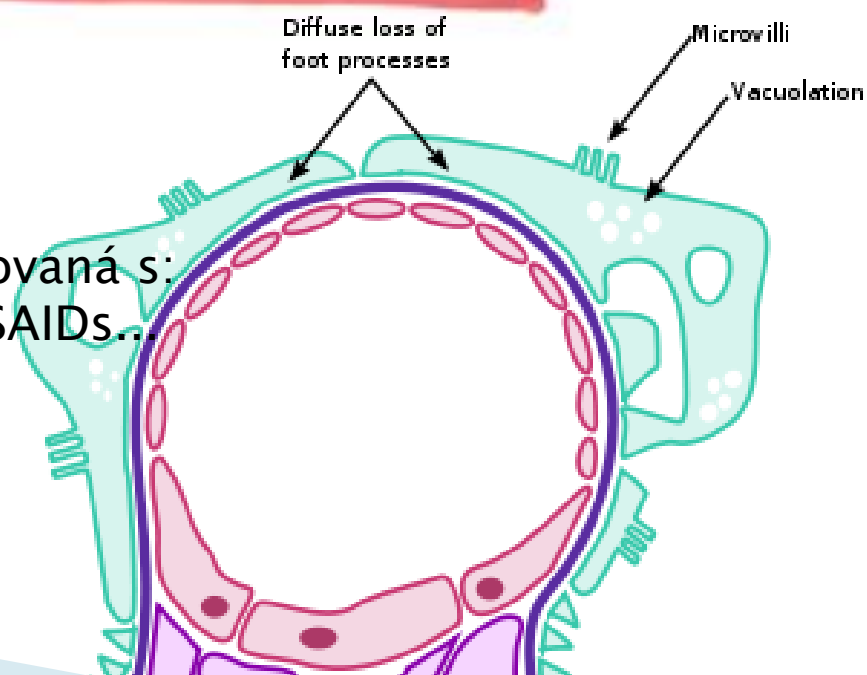

Nefrotický syndróm

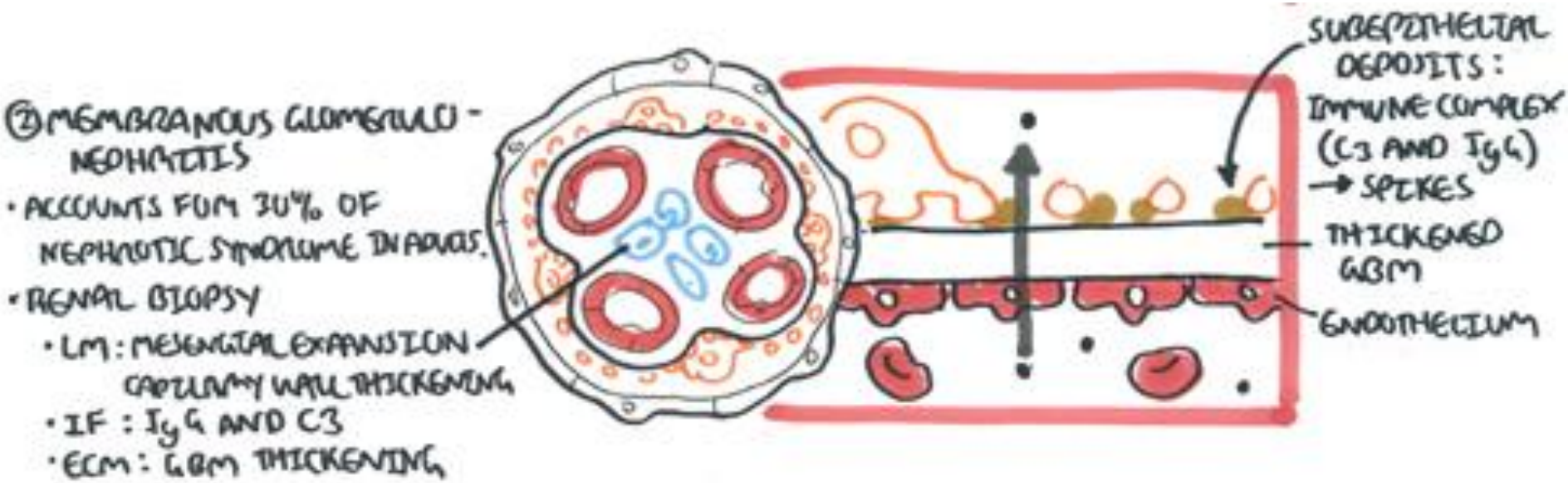

Nefrotický syndróm

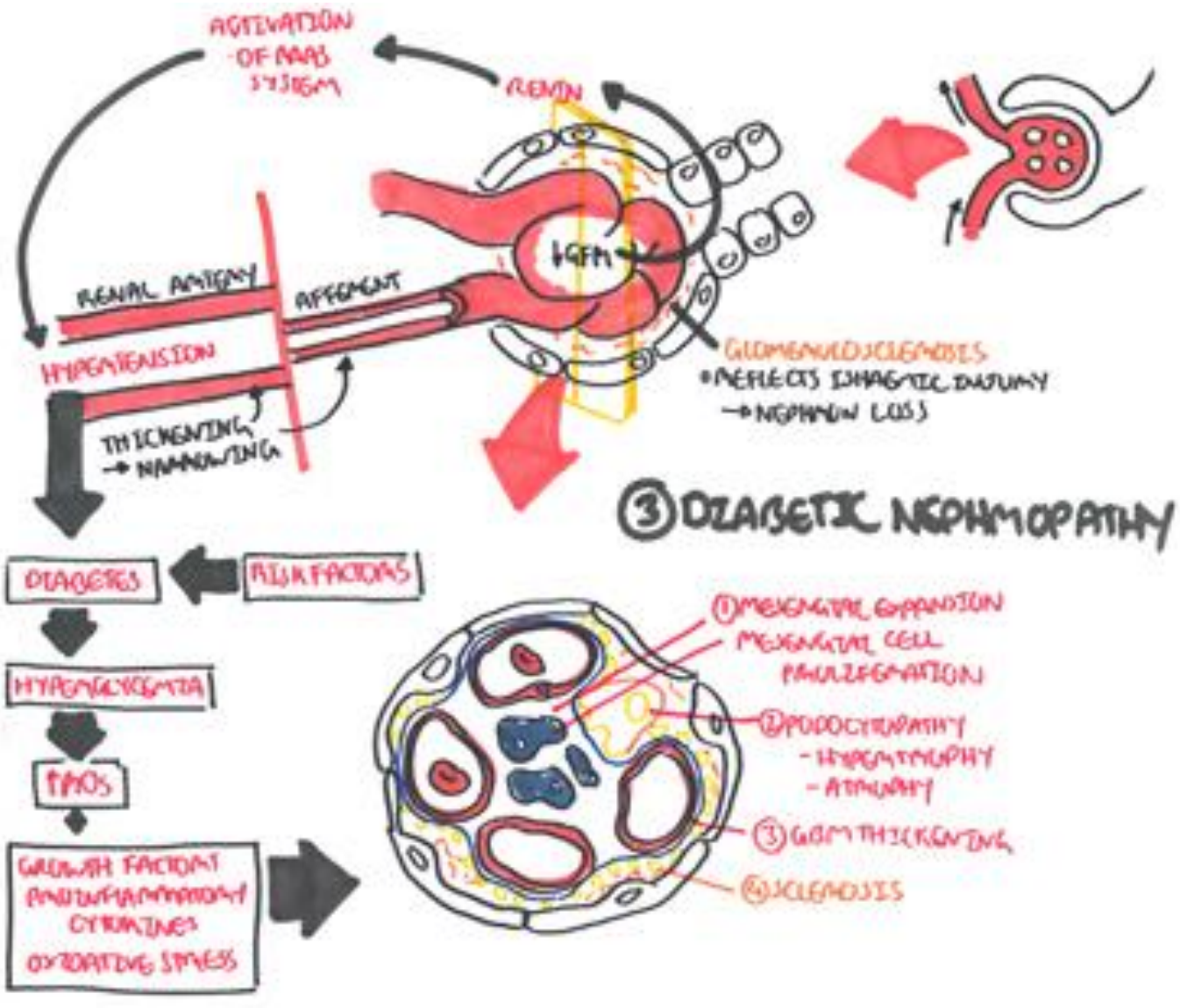

Nefrotický syndróm– DM

Staging	
Class I	Isolated glomerular basement membrane thickening. There is no evidence of mesangial expansion, increased mesangial matrix, or global glomerulosclerosis involving >50 percent of glomeruli.
Class II	Mild (class IIa) or severe (class IIb) mesangial expansion.
Class III	At least one Kimmelstiel-Wilson lesion (nodular intercapillary glomerulosclerosis) is observed on biopsy and there is <50 percent global glomerulosclerosis.
Class IV	Advanced diabetic sclerosis. There is >50 percent global glomerulosclerosis.

Nefrotický syndróm

- za normálnych okolností väčšie molekuly (nad 40 kdaDa) nie sú filtrované do moču
- kvôli zápalu alebo hyalinizácii dochádza k defektu podocytov
  - filtrácia proteínov do moču
    - veľa typov proteínov
- **Hlavné nálezy:**
  - proteinúria nad 3,5g za deň
  - hypoalbuminémia do 25g/l
  - hypercholesterolémia
  - edém

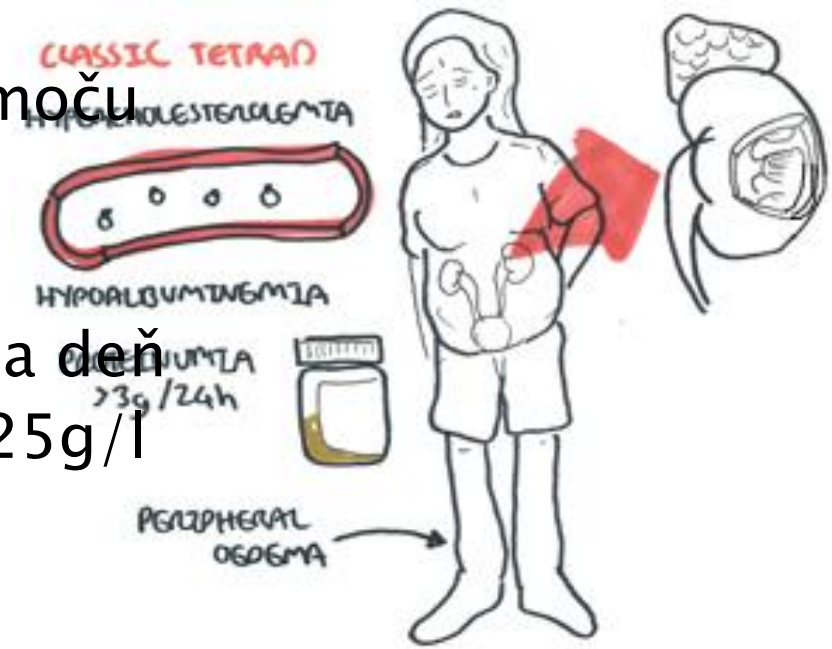

Nefrotický syndróm

- **edém**
  - príčiny:
    - znížený osmotický tlak
    - porušený metabolizmus Na
  - ranný opuch okolo očí
  - pitting edema nôh
  - pleurálna efúzia
  - ascites
  - anasarca

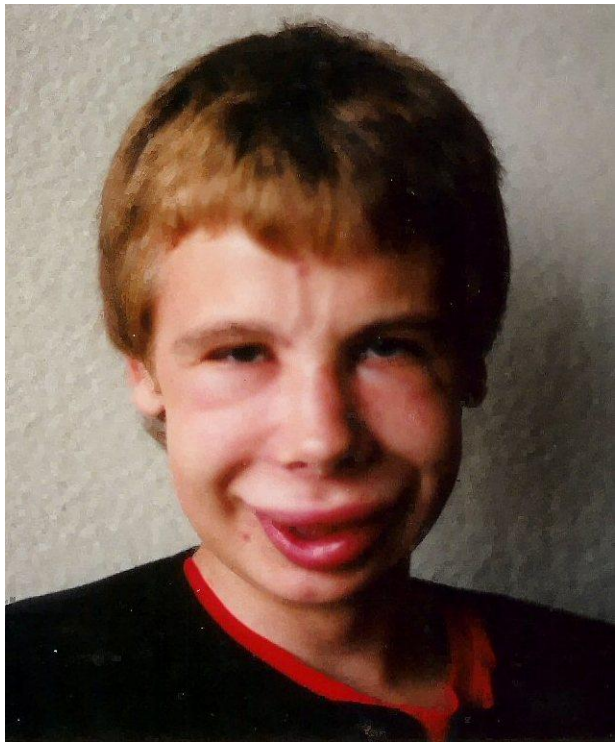

Nefrotický syndróm

- **hyperlipidémia**
  - znížená aktivita lipoproteínovej lipázy = znížený lipidový metabolizmus
  - stimulácia syntézy lipoproteínov v dôsledku hypoproteinémie
- **normotenzia alebo hypertenzia**
- **anémia** v dôsledku strát transferínu (Fe resistentná microcyttárna hypochrómna anémia)
- **dyspnea** (pleurálna efúzi
- **spenený moč**
- **Muehrckeho nechty**

Nefrotický syndróm

- **thrombofília**
  - znížená koncentrácia antitrombínu III
  - zvýšené riziko tromboembolizácie
- **lipidúria**
- **Complikácie**
  - infekcie
    - strata imunoglobulínov
  - zlyhanie obličiek
    - hypovolémia

Nefrotický syndróm

- **pľúcny edém**
- **hypotyreoidizmus**
  - strata tyroglobulínu
- **nedostatok vitamínu D**
  - strata vitamín D binding proteínu
- **hypokalcémia** ako výsledok hypovitaminózy D
- **retardácia rastu**

Nefritický syndróm

- postihuje bazálnu membránu glomerulov (stenčenie) a podocytov (malé póry)
- **Príčiny**
  - hlavný mechanizmus je **zápal**
    - infekcia, autoimunita, trombóza

Nefritický syndróm

U detí

- IgA nefropatia
- post-streptokoková glomerulonefritída
- Henoch – Schönleinova purpura
- hemolyticko-uremický syndróm

Nefritický syndróm

Dospelí

- Goodpasturov syndróm
- SLE
- rýchlo progredujúca glomerulonefritída
- infekčná endokarditída
- kryoglobulinémia
- membranoproliferatívna glomerulonefritída
- ANCA vaskulitída malých ciev

Nefritický syndróm

- patomechanizmus závisí na vyvolávajúcej chorobe
- kvôli poškodenia rôznych častí glomerulu
- ale všetky vedú k poškodeniu bazálnej membrány a rozšíreniu pórov v podocytoch

Nefritický syndróm – deti

IgA nefropatia	• depozity IgA v mezangiu • žiadne iné vysvetlenie pre patofyziológiu depozitov • asociovaná s infekciou horných dýchacích ciest (posunuté o 1–2 dni)
Post-streptokokálna glomerulonefritída	• podobná IgA nefropatii • 2–3 týždne po infekcii horných dýchacích ciest • hypersenzitivita typu III (sprostredkovaná imunokomplexami) • interakcia s roperdinom aktivuje komplement
Henoch – Schönleinova purpura	• systémová IgA vasculitída • často jej predchádza infekcia • depozity komplexov IgA a C3
Hemolyticko – uremický syndróm	• infekčná hnačka s O157:H7 E coli, alebo S. pneumoniae, Shigella, Salmonella • atypický HUS – genetická mutácia • trombotická angiopatia a trombotická trombocytopenická purpura

Nefritický syndróm – dospelí

Goodpasturov syndróm	• autoprotilátky proti bazálnej membráne v pľúcach a glomerulov v obličkách • presná príčina je neznáma • predispozícia u HLA-DR15 • spúšťače: chloroform, tabak, chrípka, kokaín, sepsa... • abnormálne plazmatické bunky produkujú anti-GBM protilátky
SLE	
rýchlo progredujúca glomerulonefritída	
Infekčná endokarditída	• septický embolus (depozit v glomerule)

Nefritický syndróm – dospelí

Infekčná endokarditída	• septický embolus (depozit v glomerule)
Kryoglobulinémia	• protilátky senzitívne na chlad • hyperviskózny syndróm a formovanie imunokomplexov (depozity v malých cievach) • asociovaná s rakovinou, infekciami a autoimunitou • 3 typy(typ I asociovaný s rakovinou, typ II s infekciami (najčastejší), typ III s AI ochoreniami)
Membranoproliferatívne glomerulonefritídy	
Iné ANCA asociované vaskulitídy malých ciev	

NEPHRITIC SYNDROME

GLOMERULONEPHRITIS

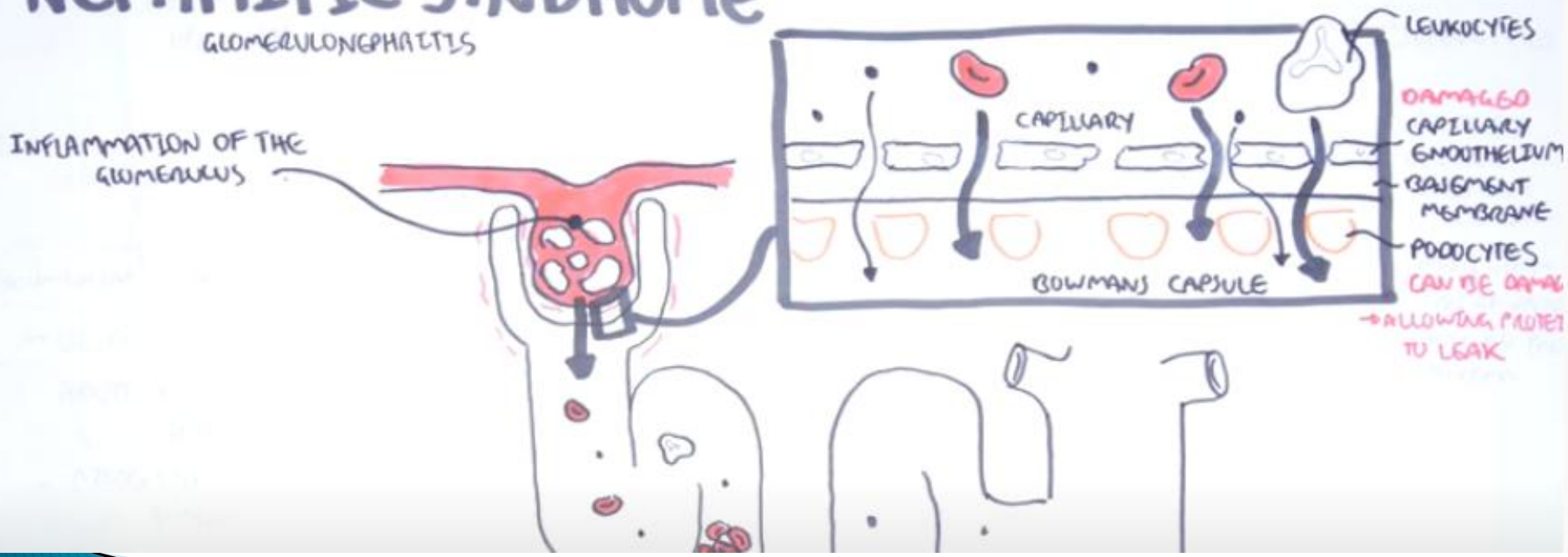

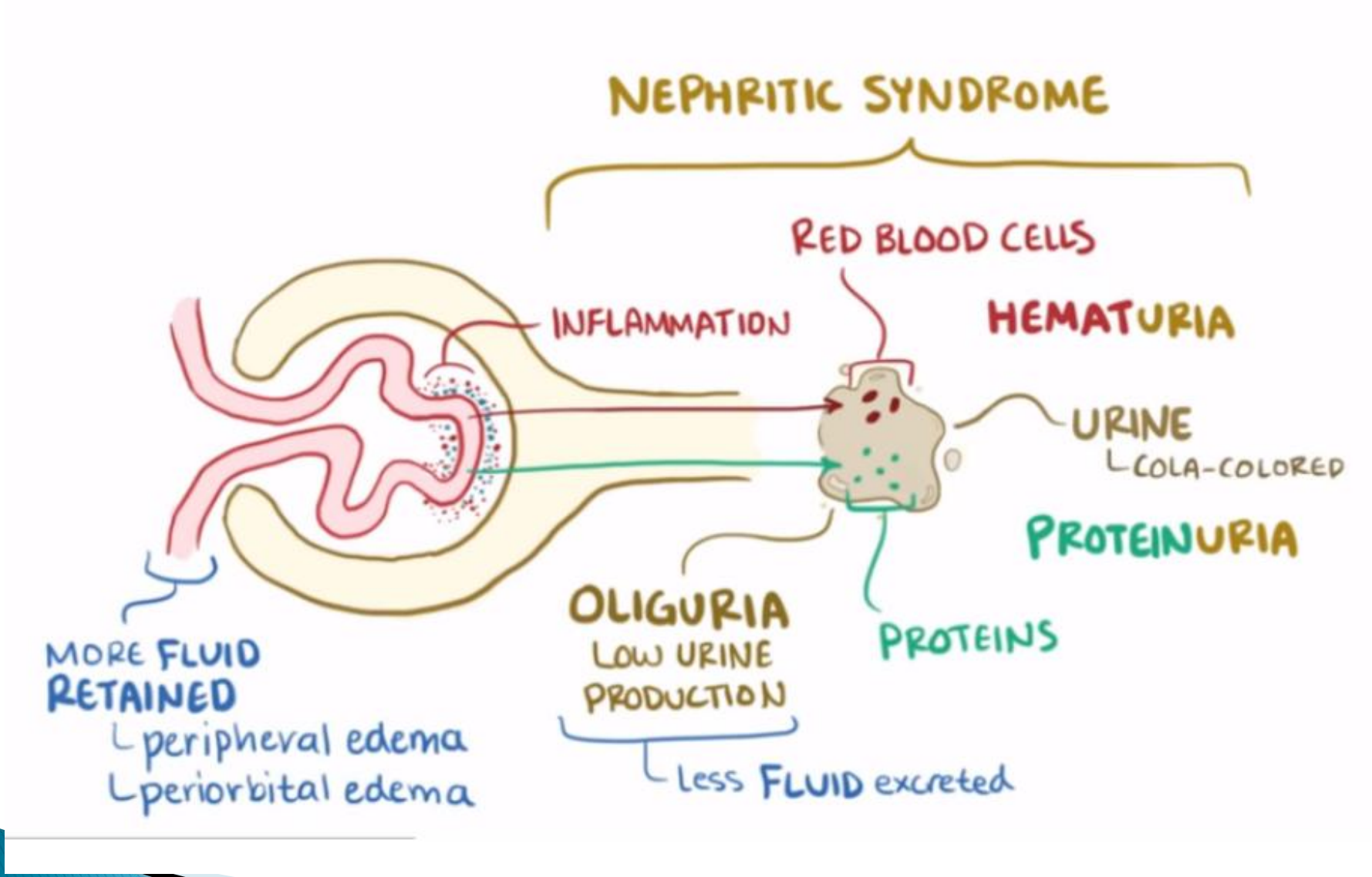
NEPHRITIC SYNDROME
RED BLOOD CELLS
INFLAMMATION
HEMATURIA
URINE
COLA-COLORED
PROTEINURIA
PROTEINS
OLIGURIA
LOW URINE PRODUCTION
less FLUID excreted
MORE FLUID RETAINED
peripheral edema
periorbital edema

Nefritický syndróm

- **Symptómy**
  - **hematúria**
  - **hypertenzia**
  - oligúria (pod 400
  - **red blood cell casts**
  - **pyúria**
  - stredná proteín
  - **edém**
  - azotémia

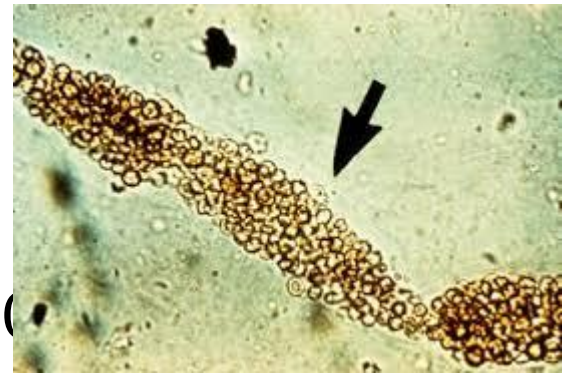

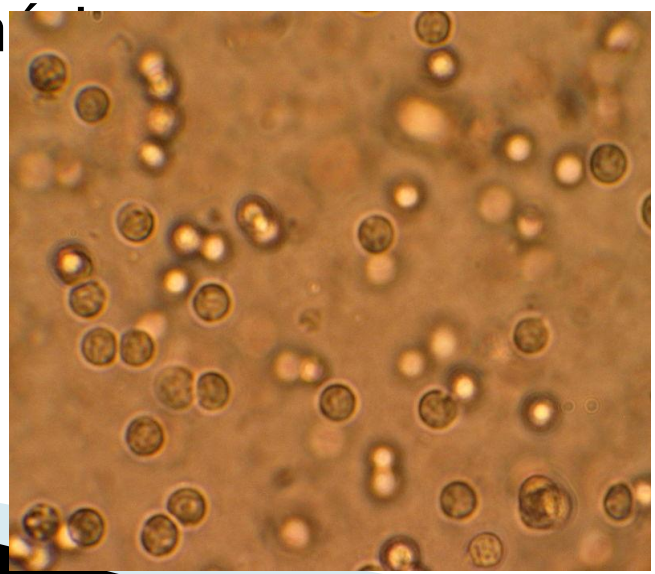

Glomerulopatie

Glomerulopatie s nefritickým obrazom

- **akútny nefritický syndróm**
  - **charakterizovaný prudkým začiatkom, pri ktorom sa v moči objaví krv, erytrocytové valce a proteínúria**
  - tento nález je spojený so **zhoršením obličkových funkcií, oligúriou, retenciou soli a vody a hypertenziou** rôzneho stupňa
  - býva prítomný **pri akútnej glomerulonefritíde** (prototyp pre tento typ glomerulopatie), **pri iných typoch** glomerulonefritíd
  - tiež sa vyskytuje pri systémovom lupus erythematosus, kryoglobinémii

Glomerulopatie s nefritickým obrazom

- **Akútna glomerulonefritída (poststreptokoková)**
  - **je spôsobená imunokomplexami**
  - antigén je v typických prípadoch exogénnej povahy, môže však byť aj endogénny
  - často sa vyskytuje po infekčnom ochorení kože alebo faryngu
  - **najčastejšie** sa vyskytujú **u detí**
  - začiatok sa prejaví **oligúriou, hematúriou, edémami a rôznym stupňom hypertenzie**
  - zvyčajne to býva na 6. – 21. deň po infekcii
  - **hematúria** môže byť len mikroskopická
  - **proteínúria** býva stredného stupňa do 3,5 g za 24 hod.
  - v sedimente **erytrocytárne valce – najäčší význam pre diagnostiku glomerulonefritídy**

Glomerulopatie s nefritickým obrazom

- môžu byť prítomné aj leukocyty, tubulárne bunky, hyalínne a glomerulárne valce
- glomerulárna filtrácia (klírens kreatinínu) je znížená
- zvýšenie kreatinínu je mierne a hladina albumínu je v norme
- ale je tu zjavná tendencia k retencii tekutín a vzniku edémov
- glomerulonefritída vzniká následkom tvorby protilátok namierených proti antigénom Streptococcus pyogenes typl
  - tieto reagujú krížovo s autoantigénom vimentínom – vznikajú rozpustné imunokomplexy
  - depozity sa nachádzajú v mezangiu a subendoteliálnych priestoroch
  - solubilné komplexy sú prítomné v cirkulácii

Glomerulopatie s nefritickým obrazom

- v priaznivom prípade sa môže zahájiť fagocytóza imunokomplexov v depozitoch s postupnou úpravou funkcie obličiek
- v iných prípadoch je poškodenie ireverzibilné
- na miestach poškodenia sa vyvíja fibróza
- perzistencia tohto typu je spojená s proteínúriou a hematúriou
- v histologickom obraze postihnutie všetkých glomerulov
- glomeruly sú zväčšené a je prítomná výrazná hypercelularita glomerulov
- zvýšená celularita je spôsobená proliferáciou a edémom endotelových a mezangiálnych buniek a prítomnosťou neutrofilov a monocytov

Glomerulopatie s nefritickým obrazom

- pozdĺž bazálnej embrány a v mezangiu sú depozity IgG a C3 fragmentu komplementu
- niekedy sú v lumene tromby a v stene kapilár nekrózy
- tieto nálezy sú pri veľmi nepriaznivom vývoji ochorenia
- v priaznivom prípade sa za 1–2 týždne spontánne zvýši diuréza
- vyliečenie môže byť bez následkov
- niekedy perzistuje hypertenzia a proteínúria
- **Postinfekčná nonstreptokoková glomerulonefritída**
  - akútna glomerulonefritída sa môže vyskytovať aj pri iných infekciách
  - stafylokoky, pneumokoky, Klebsiella pneumoniae, meningokokové infekcie, syfilis, leptospiróza, herpes vírus, mononukleóza, hepatitída B, rubeola atď.
  - klinika a histológia ako u streptokokovej infekcii

Glomerulopatie s nefritickým obrazom

- **Glomerulonefritída pri infekčnej endokarditíde**
  - u pacientov sa môže objaviť hematúria, proteínúria a zhoršenie obličkových funkcií
  - tento nález sa objavuje u pacientov s negatívnou hemokultúrou
  - histologický nález je podobný poststreptokokovej nefritíde
- **Glomerulonefritída pri viscerálnom abscese**
  - najčastejšie u pacientov s pľúcnym abscesom
  - histologicky tendencia k proliferatívnej glomerulonefritíde

Glomerulopatie s nefritickým obrazom

- **Rýchlo progredujúca glomerulonefritída**
  - zhoršovanie obličkových funkcií až do úplného zlyhania
  - predpoklad pre vyslovenie diagnózy vznikne, ak sa zvyšuje sérová hladina kreatinínu so súčasným nálezom proteínúrie a hematúrie
  - v sedimente bývajú erytrocytové valce
  - asi v 50% glomerulov prítomné polmesiačikovité útvary z fibrínu
    - príčinou úniku fibrinogénu cez steny kapilár sú zmeny v bazálnej membráne
    - z neho sa tvoria fibrínové depozity v Bowmanovom puzdre
    - depozity stimulujú proliferáciu parietálnych epitelových buniek Bowmanovho puzdra a pôsobia ako atraktant pre cirkulujúce monocyty

Glomerulopatie s nefritickým obrazom

- preto sa zvyšuje celularita glomerulov
- veľké depozity stláčajú kapiláry a pôsobia v zmysle obštrukcie aj na proximálne tubuly až tak, že nefrón sa úplne vyradí z činnosti

- extrakapilárne bunky postupne nahrádzajú fibroblasty
- imunofluorescenčnými technikami sa môžu rozlíšiť aspoň tri typy:
- **1. typ – tvoria sa autoprotilátky proti bazálnej membráne (IgG alebo IgA)**
  - vytvárajú depozity pozdĺž bazálnej membrány
  - podobné protilátky sa vyskytujú u 90% pacientov
  - postihnutá môže byť aj alveokapilárna sieť pľúc
  - hemoptýzou sa klinicky manifestuje Goodpasteurov syndróm

Glomerulopatie s nefritickým obrazom

- **2. typ – granulárne depozity imunoglobulínov a komplementu**
  - ukladanie pozdĺž kapilár a v mezangiu
  - často sa vyvíja vaskulitída – prejavuje sa ako purpura
  - v krvi sa zisťujú solubilné imunokomplexy a kryoglobulíny súčasne so zníženou aktivitou komplementu
- **3. typ – imunofluorescenčne negatívna rýchlo progredujúca glomerulonefritída**
  - takýto obraz vznikne tým, že všetky depozity sú už zlikvidované makrofágmi alebo ide o celkom iný patologický mechanizmus (neobjasnený)
  - vyskytuje sa u starších mužov a býva spojený so systémovou vaskulitídou

Glomerulopatie s nefritickým obrazom

- hladina komplementu býva nezmenená
- veľmi často prítomné antineutrofilové protilátky – ANCA

- glomeruly sú normocelulárne alebo hypercelulárne, často so segmentálnymi nekrózami
- v lineárnych depozitoch IgG a C3b, zriedkavejšie IgA
- môžu byť prítomné subepiteliálne, subendoteliálne, v mezangiu
- pravidelným nálezom sú medzery v bazálnej membráne kapilár glomerulov
- prognóza je zlá
- bez terapie v priebehu niekoľko týždňov až mesiacov obličkové zlyhanie
- imunokomplexami vyvolaná s granulárnymi depozitmi má lepšiu prognózu
- hypertenzia, azotémia a zhoršovanie histologického obrazu sú ukazovatele zlej prognózy

Glomerulopatie s nefritickým obrazom

- **Pomaly progredujúca glomerulonefritída (membránovoproliferatívne glomerulonefritídy)**
  - skupina glomerulonefritíd s množstvom synoným
  - mezangiokapilárna, nodulárne, chronická mezangioproliferatívna, hypokomplementová
  - Existujú dva typy:
    - **1. typ** – pri tomto type je znížená hladina cirkulujúceho komplementu
    - prítomné subendoteliálne a mezangiálne depozity = imunokomplexový patogenéza
    - prítomná proteínúria alebo obraz nefrotického syndrómu
    - **2. typ** – aktivácia komplementu spôsobená nefritickým faktorom C3
    - prítomné intramembránové depozity
    - prítomná proteínúria alebo obraz nefritického syndrómu ako pri rýchloprogredujúcej glomerulonefritíde

Glomerulopatie s nefritickým obrazom

- klinický obraz je pri oboch typoch podobný
- začiatok ochorenia je extrémne variabilný:
  - tretina pacientov má obraz nefritídy, tretina nefrotický syndróm a tretina proteínúriu a hematúriu
- zahŕňa skupinu porúch charakterizovanú proliferáciou mezangiálnych buniek, zhrubnutie bazálnych membrán s dvojitou kontúrou a variabilná prítomnosť zmenenej architektoniky glomerulov
- imunofluorescenčne sa zistia C3b depozity
  - pri prvom type sú uložené subendoteliálne pri druhom v zhrubnutej membráne (stužka)
- priebeh ochorenia je variabilný
  - obraz nefrotického syndrómu a hypertenzia majú zlú prognózu
- obyčajne ochorenie vyústi do zlyhania obličiek v priebehu niekoľko desiatok rokov

Nefrotický syndróm

- definuje sa ako proteínúria, ktorá dosahuje taký stupeň, že spôsobí hypoalbuminémiu a vyvolá vznik edémov, hyperlipidémiu s lipidúriou a hyperkoaguláciou
  - proteínúria predstavuje stratu bielkovín nad 3,5 g/l/1,74 m^2
- príčinou môžu byť imunopatologické mechanizmy
- u mnohých pacientov sa vyskytuje idiopatický nefrotický syndróm
- príčinou proteínúrie je poškodenie bazálnej membrány a podocytov glomerulárnych kapilár
- nie je to jediná príčina hypoalbuminémie
  - prispieva k nej zvýšený katabolizmus albumínu v cievnom endoteli obličiek a epiteli proximálnych tubulov
  - zvýšená syntéza v pečeni nedokáže nahradiť straty

Nefrotický syndróm

- **edém** je hlavným príznakom
  - lokalizovaný v tkanivách s nízkym tkanivovým tlakom
  - rozsah zodpovedá stupňu hypoalbuminémie
  - najvýraznejší ráno okolo očí
  - pri veľmi ťažkom stave anasarka, pleurálne a perikardiálne efúzie a ascites
- **pre vysvetlenie edému dve teórie:**
  - **pokles albumínu v plazme zníži onkotický tlak**
  - **sodíková teória spojená s porušením sekrécie sodíka v obličkách**
    - výsledkom je zvýšenie objemu krvi a krvného tlaku
    - zvýši sa hydrostatický tlak = edémy
    - pravdepodobne prítomná rezistencia na atriálny nátriumuretický peptid

Nefrotický syndróm

- pokus o redukciu edému pomocou diuretík môže viesť k redukcii objemu plazmy a zlyhaniu obličiek
- trvalá proteínúria má katastrofálne následky
  - stimuluje uvoľňovanie cytokínov, rastových faktorov a ďalších mediátorov, ktoré vyvolávajú intersticiálny zápal a následne fibrózu
  - pri strate plazmatických proteínov dochádza k poklesu koncentrácie IgG a IgA a vzostup IgM
  - močom sa stráca proteín viažúci vit. D, CSBG (cortico-steroid-binding globulin), TBG (thyroid-binding globulin) a transferin
  - nízka hladina vit. D spôsobí hypokalcémiu a hyperparatyreoidizmus

Nefrotický syndróm

- zvyčajne nedochádza k deficitu T3 a T4
- z deficitu transferínu vzniká mikrocytárna anémia
- anémia môže byť spôsobená aj deficitom erytropoetínu
- deficit IgG a komplementu je dôvodom zvýšenej vnímavosti k infekciám
- pri ťažkom nefrotickom syndróme malnutrícia a strata svalovej hmoty

- **hyperlipidémia**
  - výsledok abnormalít lipidového metabolizmu pri nefrotickom syndróme
  - v pečeni dochádza k zvýšenej syntéze lipoproteínov vrátane apolipoproteínov
  - spúšťačom syntézy sú straty proteínov, znížený onkotický tlak a hypoalbuminémia

Nefrotický syndróm

- určitý podiel má aj narušenie regulujúceho systému lipoproteínov
  - zvyšuje sa LDL a cholesterol, pri závažnejšom poklese onkotického tlaku sa zvyšuje VLDL a TAG

- **lipidúria**
  - spojená s prítomnosťou lipidových valcov
  - v mikroskope tvar maltézskeho kríža
  - koagulačné abnormality
  - hyperkoagulácia je spôsobená stratami inhibítorov koagulácie (antitrombín III, proteíny C a S) močom, zvýšenou syntézou fibrinogénu a faktorov V a VIII v pečeni, zvýšenou agregabilitou trombocytov a porušenou fibrinolýzou
  - hemoptýza a dyspnoe je negatívnym prognostickým znakom

Nefrotický syndróm

- **Glomerulopatia (nefropatia) s minimálnymi zmenami (lipoidná nefróza)**
  - idiopatický nefrotický syndróm vyskytujúci sa najmä u detí
  - známe sú súvislosti s imunizáciou, atopiou, vírusovými infekciami, Hodgkinovou chorobou
  - vyskytuje sa po aplikácii nesteroidných antiflogistík a pri intersticiálnej nefritíde vyvolanej toxínmi
  - patogenéza je nejasná
  - proteínúria býva značného stupňa, niekedy je spojená s mikroskopickou hematúriou
  - zníženie efektívneho cirkulujúceho objemu vedie k prerenálnej azotémii
  - takýto stav sa môže vyvinúť až do reverzibilného zlyhania

Nefrotický syndróm

- podstatou poruchy je zvýšená glomerulárna permeabilita pre bielkoviny
- histologické zmeny sú minimálne
- mortalita v presteroidnom období bola až 50%

- **Fokálna (segmentálna) glomerulárna skleróza**
  - niektorí pacienti s obrazom idiopatického nefrotického syndrómu majú fokálne a segmentálne lézie v glomeruloch
  - pravdepodobne ako pokračovanie mezangioproliferatívnej glomerulonefritídy
  - nonselektívna proteínúria nie je veľká
  - výrazná hematúria a hypertenzia
  - nikdy sa nevyskytujú erytrocytárne valce

Nefrotický syndróm

- poškodenie glomerulov je nerovnomerné
- v určitých segmentoch glomerulov je zvýšení celularita
- v týchto segmentoch prítomný hyalín s lipidovými vakuolami
- začiatok v juxtamedulárnych glomeruloch, nález v kortikálnych môže byť normálny
- v sklerotických segmentoch nález IgG a C3
- v glomeruloch zmnožený matrix
- prítomné penové bunky a degenerácia epitelových buniek kapilár
- perzistentná proteínúria a hypertenzia môže pretrvávať roky
- u detí lepšia prognóza

Nefrotický syndróm

- **Membranózna glomerulopatia (nefropatia)**
  - najčastejšia príčina nefrotického syndrómu u dospelých
  - charakterizuje ju difúzne zhrubnutie kapilár glomerulov s kumuláciou elektróndenzného materiálu na subepitelovej strane membrány
  - vyskytuje sa pri rôznych poruchách
  - antigény môžu mať vírusový pôvod, môžu to byť antigény karcinómu pľúc, hrubého čreva a ďalšie
  - v glomeruloch zmnožené mezangiálne bunky a matrix
  - depozity obsahujú C3b, menej IgA a IgM
  - ochorenie má pomalú progresiu
  - u všetkých pacientov proteínúria, 40% hematúria
  - hypertenzia a zlyhanie obličiek neskôr
  - výskyt u pacientov s malignitami

Nefrotický syndróm

- **IgA nefropatia (Bergerova choroba)**
  - pacienti s prítomnou miernou proteínúriou a hematúriou, ktoré sa zhoršujú pri horúčke a námahe
  - najčastejšou príčinou je IgA nefropatia
  - histologicky mezangioproliferatívna glomerulonefritída s depozitmi IgA a C3, prípadne IgM alebo IgG
  - depozity v mezangiu
  - klinicky sa manifestuje najčastejšie počas vírusových infekcií
  - v krvi solubilné komplexy obsahujúce IgA
  - pri Henochovej-Schőnleinovej purpure sú v obličke prítomné takmer identické zmeny
    - neskôr sa ukázalo, IgA nefropatia je jednou z jej foriem

Nefrotický syndróm

- **Glomerulopartie v spojení so systémovými ochoreniami**
  - renálne syndrómy sa môžu objaviť pri viacerých ochoreniach
  - histologický nález býva pre jednotlivé typy porúch príznačný
  - **Systémový lupus erythematosus**
    - klinicky sa manifestuje len u 60% pacientov, nález býva u všetkých
    - typické obličkové ochorenia u 30%
    - depozity IgG, IgM a IgA spolu s protínmi komplementu
    - depozity aj pozdĺž bazálnej membrány tubulov
    - poškodenie obličiek pri SLE môže byť najvážnejšou poruchou
    - klasifikácia lupusovej nefritídy podľa WHO – trieda I až VI

    normálne glomeruly, mezangiálna glomerulonefritída, fokálna proliferatívna nefritída, difúzna proliferatívna nefritída, membranózna nefropatia, glomerulárna skleróza

Nefrotický syndróm

- **Wegenerova granulomatóza**
  - ochorenie horných a dolných dýchacích ciest
  - obličková porucha s nálezom ANCA a prejavom systémovej vaskulitídy
  - ochorenie rýchlo progreduje
  - hematúria a proteínúria výrazná
  - vyúsťuje do zlyhania obličiek
- **Polyarteritis nodosa**
  - poškodené stredne veľké artérie obličiek a iných orgánov
  - najvýraznejšie zmeny v interlobárnych artériách
  - juxtamedulárny aparát hyperplastický
  - depozity v glomeruloch
  - môže vyústiť do zlyhania
  - hypersenzitívna angiitis = mikroskopická varianta
  - môže sa vyvíjať ako progredujúca glomerulonefritída

Zlyhanie obličiek

Akútne zlyhanie obličiek

- definuje sa ako **rýchle zhoršenie obličkových funkcií, ktoré vedie k hromadeniu dusíkatých látok v organizme**
- **príčiny:**
  - prerenálne
  - renálne
  - postrenálne
- **podľa výskytu:**
  - stavy spojené s hyperperfúziou obličiek
  - obštruktívna uropatia
  - vlastné ochorenie obličiek
  - terapia iných ochorení

Akútne zlyhanie obličiek

- najčastejšou príčinou je renálna ischémia
- **príčiny:**
  - rýchla hemorágia
  - výrazný pokles objemu cirkulujúcej krvi
  - peroperatívna hypotenzia
  - kardiogénny šok
  - chirurgické zákroky spojené s prerušením krvenia obličky
- trvanie hypoperfúzie je limitujúcim faktorom
  - môže spôsobiť reverzibilné aj ireverzibilné zmeny
- **pri miernej hypoperfúzii**
  - dochádza k tvorbe prostacyklínu a NO – dilatácia aferentný arteriol
  - angiotenzín II spôsobí periférnu vazokonstrikciu a preferenčne vas efferens = zvýšenie intraglomerulárneho tlaku

Akútne zlyhanie obličiek

- **pri výraznej hypoperfúzii** tento mechanizmus **nefunguje**
- akútne zlyhanie môžu spôsobiť **nefrotoxické látky**
  - napr. ťažké kovy a rozpúšťadlá
  - patria sem aj niektoré lieky alebo ich kombinácie
    - aminoglykozidové ATB v kombinácii s cyklosporínom alebo cisplatinou, niektoré anestetiká, kontrastné látky
- môže sa vyskytnúť v **poslednom trimestri alebo po pôrode**
- **po pôrode** ako dôsledok akútnej hemoragie
- **pri ochoreniach pečene** bez zjavnej príčiny
  - mierna oligúria so skromným nálezom
    - najčastejšie pri hepatálnej cirhóze s ikterom, ascitom a encefalopatiou

Akútne zlyhanie obličiek

- pri uvoľnení veľkého množstva myoglobínu (**rabdomyolýza**)
  - crush syndróm, netraumatická pri tepelnom šoku, extrémna svalová námaha, hypokalémia, hypofosfatémia, terapia hyperlipidémie fibrátmi, genetické defekty
  - samotný myoglobín nemá nefrotoxický účinok
  - negatívne pôsobí jeho precipitácia
- **intravaskulárna hemolýza**
  - Hb nie je nefrotoxický
  - väčší význam majú látky, ktoré sa uvoľňujú zo stromy Ec+hypoperfúzia
- **pri akútnom zlyhaní obličiek dominuje retencia dusíkatých látok = azotémie**

ACUTE RENAL FAILURE

"REVERSIBLE" DECREASE IN GLOMERULAR FILTRATION RATE

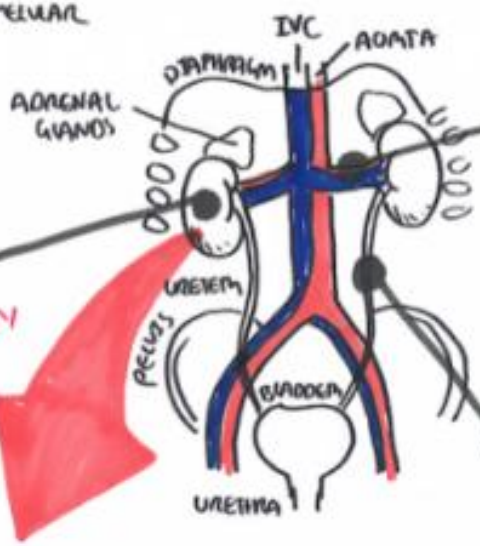

① PRE RENAL

SUDDEN OR SEVERE DROP IN BP
FLOW OBSTRUCTION TO KIDNEYS
- ARTHEROSCLEROSIS
- ISCHEMIA

② INTRA RENAL

- DIRECT DAMAGE TO KIDNEY
- INFLAMMATION
- INFECTION
- DRUG
- AUTOIMMUNE DISEASE

③ POST RENAL

OBSTRUCTION OF URINE FLOW
- BENIGN PROSTATIC HYPERPLASIA
- KIDNEY STONES
- BLADDER INJURY OR TUMOUR

PRERENAL AND POSTRENAL CAN CAUSE INTRARENAL

2b ACUTE TUBULAR NECROSIS

50% OF ACUTE RENAL FAILURE

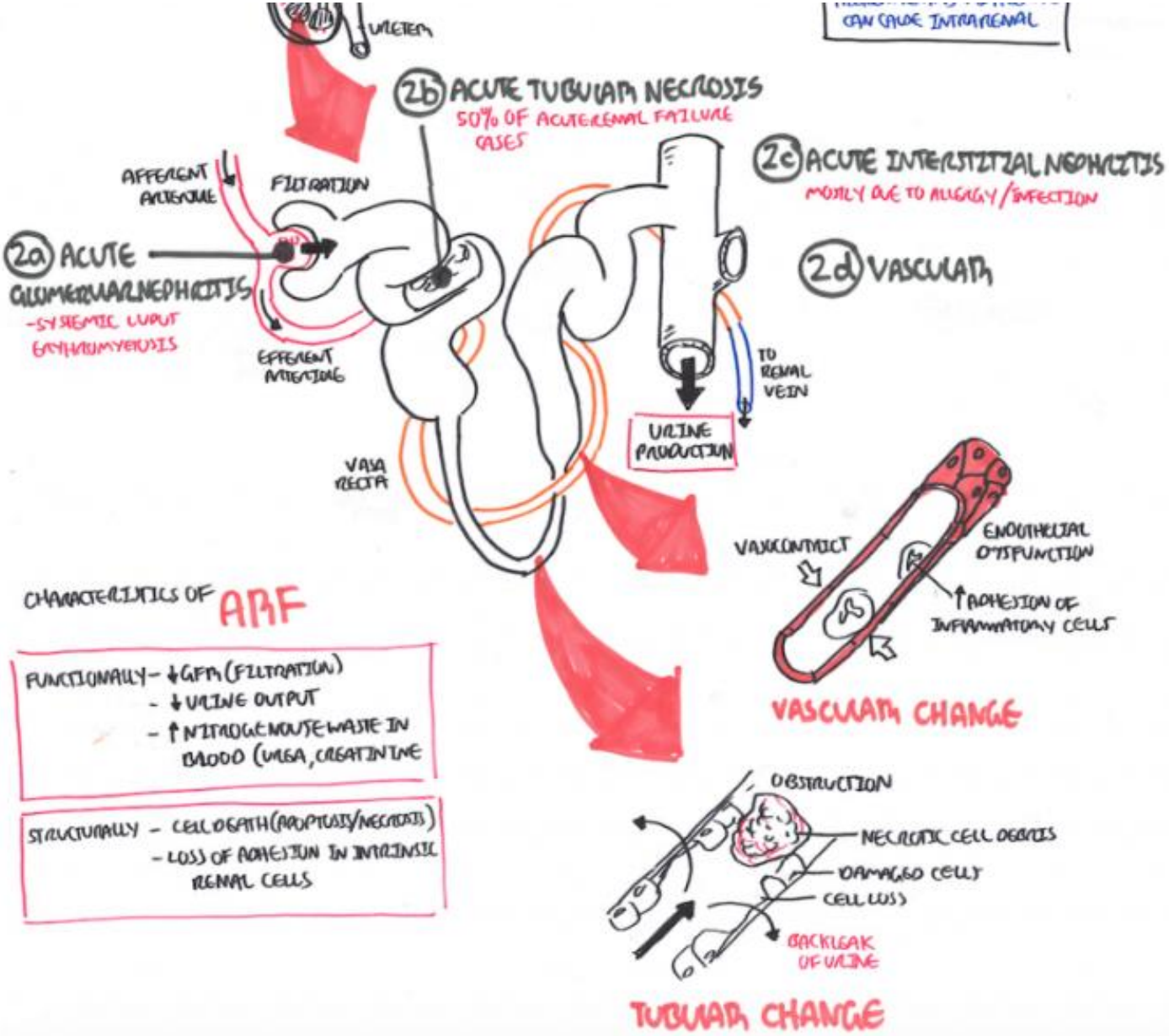
CAN CAUSE INTRARENAL
URETER
2b ACUTE TUBULAR NECROSIS
50% OF ACUTE RENAL FAILURE CASES
2c ACUTE INTERSTITIAL NEPHRITIS
MOSTLY DUE TO ALLERGY / INFECTION
AFFERENT ARTERIOLE
FILTRATION
2a ACUTE GLOMERULAR NEPHRITIS
-SYSTEMIC LUPUS ERYTHEMATOSUS
EFFERENT ARTERIOLE
2d VASCULAR
TO RENAL VEIN
URINE PRODUCTION
VASA RECTA
VASOCONSTRICT
ENDOTHELIAL DYSFUNCTION
↑ADHESION OF INFLAMMATORY CELLS
VASCULAR CHANGE
CHARACTERISTICS OF ARF
FUNCTIONALLY – ↓GFR (FILTRATION)
– ↓URINE OUTPUT
– ↑NITROGENOUS WASTE IN BLOOD (UREA, CREATININE
STRUCTURALLY – CELL DEATH (APOPTOSIS/NECROSIS)
– LOSS OF ADHESION IN INTRINSIC RENAL CELLS
OBSTRUCTION
NECROTIC CELL DEBRIS
DAMAGED CELLS
CELL LOSS
BACKLEAK OF URINE
TUBULAR CHANGE

Pathophysiology of Acute Kidney Injury

Pre-renal	Intrinsic			Post-renal
Hypovolemia Traumatic injury Shock Severe illness	Nephrotoxicity Contrast Dyes Rhabdomyolysis	Hypoxia/Ischemia Vascular damage Prolonged hypotension	Inflammation Sepsis Infection	Obstruction Malignancy

Tissue damage	• Hemoprotein/metal ion release • Lipid peroxidation • Loss of antioxidants	**ROS**
Hypoxia/Ischemia	• Energy loss • Mitochondrial dysfunction • Reperfusion ROS	Oxidative damage
Nephrotoxin	• Toxin oxidants • Mitochondrial damage • Loss of GSH	Signal disruption Organelle dysfunction
Endothelium activation	• Cytokine release • Phagocyte recruitment • Altered eNOS function	Cell apoptosis/necrosis Vascular dysfunction
Inflammation	• Phagocyte oxidants • iNOS up-regulation	

Akútne zlyhanie obličiek

- **Prerenálne príčiny azotémie**
  - **hypovolémia**
    - krvácanie, popáleniny, krvácanie do GIT, osmotická diuréza, pankreatitída, trauma, hypoalbuminémiam peritonitída, zvracanie, hnačky
  - **zníženie minútového vývrhového objemu srdca**
    - ochorenie myokardu, tamponáda srdca, pľúcna embólia
  - **zmeny pomeru systémovej a renálnej cievnej rezistencie**
    - vazodilatácia pri sepse, anafylaxia, anestézia, cirhóza s ascitom
  - **hyperviskózny syndróm**
    - polycytémia, makroblobulinémia

Akútne zlyhanie obličiek

- **Renálne príčiny azotémie**
  - **poruchy veľkých renálnych ciev**
    - trombóza, embólia, disekujúca aneuryzma, vaskulitídy, venózna obštrukcia, kompresia
  - **poruchy renálnej cirkulácie**
    - glomerulonefritídy, vaskulitídy, hemolyticko-uremický syndróm, DIC, trombotická trombocytopenická purpura, radiačná nefritída, toxémia v gravidite
  - **ischémia a nefrotoxické látky**
    - hemorágia, komplikácia v gravidite po pôrode, rádiokontrastné látky, cyklosporín, aminoglykozidové ATB, cisplatina, hemolýza)
  - **tubulointersticiálne choroby**
    - akútne a chronické intersticiálne nefritídy, infekcie, infiltrácia leukocytmi, diuretiká, akútna tubulárna nekróza, intratubulárna obštrukcia
  - **rejekcia transplantovanej obličky**

Akútne zlyhanie obličiek

- **Postrenálne príčiny azotémie**
  - **obštrukcia ureterov**
    - kamene, extrarenálna kompresia, retroperitoneálna fibróza
  - **močový mechúr a uretra**
    - hypertrofia prostaty, striktúry, neoplastické procesy, neurogénne príčiny
- **Príznaky**
  - ARZ začína **oligúriou**
    - je hlavným príznakom, ale nemusí sa vyskytovať u všetkých chorých
    - azotémia sa môže vyvíjať aj u pacientov bez oligúrie
    - trvá obyčajne 10–14 dní
  - u oligurických pacientov sa systematicky **zvyšuje kreatinín a urea**

CLINICAL PRESENTATION

EYES AND EARS

HEARING LOSS

JAUNDICE

BAND KERATOPATHY

DIABETES MELLITUS ?

HYPERTENSION

PERIPHERAL OEDEMA

SKIN

BUTTERFLY RASH

MACULOPAPULAR RASH (ALLERGY)

CARDIOVASCULAR

HEART FAILURE?

MURMUR

TRACK MARKS

ABDOMINAL/FLANK PAIN

OLIGURIA

DYSURIA

NUCTURIA.

Akútne zlyhanie obličiek

- vyvíja sa **hyponatrémia, edémy a kongescia pľúc**
  - hyponatrémia je výsledkom retencie vody a edémy sú výsledkom retencie Na^+
- **klesá eliminácia kália**
  - po prekročení koncentrácie 6,5 mmol/l zmeny na EKG
  - deviácia elektrickej osi vľavo, špicaté T vlny, predĺženie QRS a PQ a zníženie P vlny
  - môže sa objaviť bradykardia a zastavenie srdcovej činnosti
- **hyperfosfatémia** z dôvodu nízkeho vylučovania fosfátov
  - nedosahuje enormné hodnoty
  - súčasne hypokalcémia, hypermagneziémia
- **metabolická acidóza**
  - retenciu organických kyselín spôsobuje pokles plazmatických bikarbonátov

Akútne zlyhanie obličiek

- **hyperurikémia**
  - zníženie vylučovania kyseliny močovej
  - mierne sa zvyšuje jej koncentrácia
- **anémia z multifaktoriálnych príčin**
  - nedostatočná tvorba EPO, hemolýza, krvácanie, hemodilúcia, skrátené prežívanie Er
  - **normocytová normochrómna anémia**
  - klesajú aj trombocyty pre útlm kostnej drene
  - počet leukocytov sa zvyšuje
- **kardiovaskulárne komplikácie**
  - najvýznamnejšie hypertenzia, arytmie, perikarditída
  - zvýšené zaťaženie cirkulácie spôsobuje retencia vody a Na
  - hypertenzia je nevýrazná, objavuje sa až druhý týždeň ARZ
  - príčinou je najmä retencia tekutín
  - často sa objavujú supraventrikulárne arytmie

Akútne zlyhanie obličiek

- **metabolické zmeny**
  - spôsobujú najmä u starších pacientov neurologické ťažkosti
  - letargia, somnolencia, konfúzie
- **takmer pravidelne sa pozorujú zmeny v GIT**
  - anorexia, nauzea, zvracanie, ileus, neohraničená abdominálna bolesť
  - komplikáciou je krvácanie v GIT
- **infekcie**
  - závažné komplikácie končiace letálne

- v priaznivom prípade sa **po oligurickom období pozoruje zvýšenie diurézy a glomerulárnej filtrácie**
  - je to znak uzdravovania
- komplikácie môžu pretrvávať (zlepšenie za 1–2 týždne)

Akútne zlyhanie obličiek

- úprava zmenených funkcií prebieha až do jedného roka
- môžu ostať diskrétne zmeny obličkových funkcií a hypertenzia
- od chronického zlyhania sa líši najmä tým, že ide o poruchu schopnosti obličiek vylúčiť dusíkaté látky
- príčiny sú rôzne, ale nie je to definitívna štrukturálna zmena obličiek ako pri chronickom zlyhaní
- ARZ je porucha funkcií v dynamike
- CHRZ je postupný úbytok funkčného parenchýmu

Chronické zlyhanie obličiek

- ochorenia obličiek sú nebezpečné z dôvodu deštrukčného procesu, ktorý vedie k zániku nefrónov
- výsledkom je chronické zlyhanie obličiek, ktorého klinický obraz sa označuje ako urémia
  - toto označuje najdôležitejší nález
- ale je jasné, že ide o poruchu viacerých mechanizmov, ktoré spôsobujú zmeny v celom organizme
- výsledný obraz závisí od redukcie nefrónov a od rýchlosti ich zániku
- CHRZ je stav ireverzibilného a progredujúceho porušenia obličiek
  - býva následkom širokého spektra obličkových porúch

Chronické zlyhanie obličiek

- u väčšiny pacientov je glomerulárna filtrácia pod 25 ml/min
- klinická manifestácia sa väčšinou prejaví až pri znížení funkcie pod 10%
- **obraz CHRZ:**
  - zníženie glomerulárnej filtrácie
  - retencia dusíkatých látok
  - neschopnosť regulovať metsbolizmus vody a elektrolytov
  - porucha endokrinných funkcií obličiek
- od akútneho zlyhania sa nelíši dĺžkou trvania, ale klinickým priebehom

Chronic kidney failure – staging

Chronic kidney disease (CKD) staging - CKD G1-5 A1-3 glomerular filtration rate (GFR) and albumin/creatinine ratio (ACR)						
				ACR		
				A1	A2	A3
				Normal to mildly increased	Moderately increased	Severely increased
				<30	30-300	>300
GFR	G1	Normal	90+	1 if kidney damage present	1	2
	G2	Mildly decreased	60-89	1 if kidney damage present	1	2
	G3a	Mildly to moderately decreased	45-59	1	2	3
	G3b	Moderately to severely decreased	30-44	2	3	3
	G4	Severely decreased	15-29	3	4+	4+
	G5	Kidney failure	<15	4+	4+	4+

Numbers 1 - 4 indicates risk of progression as well as frequency of monitoring (number of times a year).

Kidney Disease Improving Global Outcomes - KDIGO 2012 Clinical Practice Guideline for the Evaluation and Management of Chronic Kidney Disease [46]

Chronické zlyhanie obličiek

- **CHRZ je ireverzibilná štrukturálna zmena obličiek, ktorá má za následok až stratu základných funkcií obličiek pri udržovaní stálosti vnútorného prostredia**
- zložitý a dlhý patologický proces
- na začiatku je prítomná porucha, ktorá spôsobuje zánik nefrónov
  - zánik sa kompenzuje poklesom proglomerulárnej cievnej rezistenie
  - tým sa zvýši prietok, ale aj tlakový gradient v glomerulárnych kapilárach
  - to zabezpečuje hyperfiltráciu ešte funkčných glomerulov

Chronické zlyhanie obličiek

- hyperfiltrácia však vedie k postupnému zániku nefrónov
- bludný kruh – čím menej glomerulov, tým vyššia hyperfiltrácia a čím vyššia hyperfiltrácia, tým väčší zánik glomerulov

- ak je prítomná systémová hypertenzia, progresia je veľmi rýchla
- ACE inhibítory majú protektívny účinok
- progresiu najvýraznejšie urýchľuje rastový faktor TGF-β
  - je to polypeptid, ktorý ovplyvňuje chemotaxiu, reguláciu iných rastových faktorov, inhibíciu T a B buniek a indukciu proliferácie buniek a fibrogenézy
  - stimuluje bunky k produkcii extracelulárneho matrix a znižuje produkciu matrix degradujúcich proteáz
  - týmto sa aktivuje proces fibrogenézy

Chronické zlyhanie obličiek

- angiotenzín II pôsobí tiež ako rastový faktor a indukuje expresiu TGF-β v bunkách hladkej svaloviny a mezangiálnych bunkách
- PDGF (plateled derived growing factor) je ďalším rastovým faktorom ovplyvňujúcim produkciu kolagénu mezangiálnymi bunkami
  - tento efekt sa zvýrazňuje pri hyperglykémii
- IGF-1 stimuluje hyperpláziu buniek – zvyšuje produkciu mezangiálneho matrixu
- pravdepodobne sa zúčastňuje aj systém inhibítorov proteáz

Chronické zlyhanie obličiek

- sérum uremického pacienta má toxický vplyv na biologické systémy
  - toxický účinok majú metabolity bielkovín a aminokyseliny
  - produkty bielkovinového metabolizmu sa vylučujú výlučne obličkami
  - urea predstavuje 80% dusíka, ktorý sa vylučuje močom u pacienta s CHRZ
  - ďalšími významnými látkami sú guanidínové látky
    - guanidín, metyl a dimetylguanidín, kreatinín, kreatín, guanidínsukcynilová kyselina
- klinicky sa prejavuje anorexiou, malátnosťou, vracaním, bolesťami hlavy

Chronické zlyhanie obličiek

- niektoré metabolity nie sú vyslovene toxické, ale môžu ovplyvniť iné látky, ktoré sa ich vplyvom menia na toxické
- pri urémii sa v organizme retinujú dusíkaté látky
- v plazme sa zvyšujú hladiny polypeptidových hormónov
  - parathormón, inzulín, glukagón, rastový hormón, luteinizačný hormón, prolaktín
    - podieľa sa porucha obličiek + zvýšená sekrécia

Chronické zlyhanie obličiek – manifestácia

- **Tekutiny a elektrolyty**
  - hypervolémia
  - edémy
  - hyperkalémia
  - metabolická acidóza
- **Kalcium, fosfor a kosti**
  - hyperfosfatémia
  - hypokalcémia
  - sekundárny hyperparatyreoidizmus
  - renálna osteodystrofia
- **Hematologické zmeny**
  - anémia
  - hemoragické diatézy

Chronické zlyhanie obličiek – manifestácia

- **Kardiopulmonálne zmeny**
  - hypertenzia
  - kongestívne zlyhanie srdca
  - pľúcny edém
  - uremická pankreatitída
- **Gastrointestinálne zmeny**
  - nauzea a zvracanie
  - GIT krvácanie
  - ezofagitída, gastritída, kolitída
- **Neuromuskulárne zmeny**
  - myopatie
  - periférne neuropatie
  - encefalopatie

Chronické zlyhanie obličiek – manifestácia

- **Dermatologické zmeny**
  - nažltlé zafarbenie kože
  - pruritus
  - dermatitis
- urémia je spojená so zmenami v intracelulárnych a extracelulárnych tekutinách
- uremické toxíny poškodzujú iónové transporty, najmä transport sodíka
  - natrium je nepretržite vo vyššej koncentrácii v extracelulárnom priestore
  - urémia inhibuje výmenu Na za K v bunkách (aktivitu Na+K+ATP-ázy)

Chronické zlyhanie obličiek – manifestácia

- najvýraznejšie zmeny sa zisťujú v Ec, Lc a bunkách kostrových svalov
- poruchy výmeny iónov sa prejavujú najmä na membránových potenciáloch vzrušivých tkanív
- zhoršený transport Na je príčinou osmotickej hyperhydratácie buniek rôzneho stupňa
  - z uvedených dôvodov je prítomná retencia vody
  - úspešná dialýza sa prejaví výrazným poklesom hmotnosti
- retencia Na v bunkách sa podieľa na rozvoji zlyhania srdca, hypertenzie, ascitu
- zníženie objemu extracelulárnej vody zhorší ešte viac obličkové funkcie

Chronické zlyhanie obličiek – manifestácia

- urea a ďalšie toxíny spôsobujú hypotermiu
  - aktívny transport Na cez membránu je proporcionálny s bazálnou produkciou energie
- zhoršuje sa schopnosť metabolizovať glukózu
  - zhoršuje sa vylučovanie inzulínu a jeho degradácia (konc. v plazme sa zvyšuje)
  - glukózová intolerancia vyplýva z rezistencie periférie na pôsobenie inzulínu
  - dochádza aj k zhoršenému vylučovaniu glukagónu
- uremický pacienti majú zvýšenú koncentráciu TAG a lipoproteínov
  - aktivita lipázy je znížená a hepatálna produkcia VLDL je zvýšená
  - abnormality uhľohydrátového a lipidového metabolizmu sú RF pri vývine aterosklerózy

Chronické zlyhanie obličiek – manifestácia

- intracelulárne kálium je znížené
  - extracelulárne kalium sa udržuje v norme, prípadne je zvýšené
  - najčastejší dôvod je distribučný posun kalia z buniek do krvi v dôsledku metabolickej acidózy
  - súčasne je utlmený vstup kália do bunky
  - oligoúria môže viesť k hyperkaliémii s vážnymi poruchami srdcového rytmu
- koncentrácia fosfátov sa zvyšuje
  - ak sa glomerulárna filtrácia dostane pod 20% normálu
  - zvýšenie fosfátov napomáha vstupu Ca do kostí = **hypokalcémia**

Chronické zlyhanie obličiek – manifestácia

- hypokalcémia je príčinou zvýšenia plazmatickej hladiny parathormónu
- tiež je hypokalcémia spôsobená nedostatkom aktívnej formy vit. D
- tetánia sa nepozoruje

- objavuje sa uremická osteodystrofia
  - zahrňuje osteomaláciu, osteosklerózu a osteofibrózu a poruchy rastu u detí
  - klinické príznaky len u 10% pacientov, histologické u 35–95%
  - príčinou kostných zmien je zvýšená produkcia parathormónu, porucha metabolizmu vit. D, chronická metabolická acidóza a výrazné straty kalcia stolicou
  - môžu sa vyskytnúť spontánne fraktúry
- bolesti kĺbov
  - spôsobené ukladaním kalciových depozitov v burzách a periartikulárnych štruktúrach

Chronické zlyhanie obličiek

- **Dôsledky zmien pri CHRZ**
  - retencia tekutín predstavuje veľkú záťaž pre srdce
    - postupne sa rozvíja ARDS
  - veľmi častou komplikáciou je **arteriálna hypertenzia**
    - môže byť prítomná aj bez retencie vody a soli
    - v takom prípade sa zisťuje zvýšená plazmatická renínová aktivita
    - zriedkavejšie môže progredovať do malígnej hypertenzie
    - zvyšuje sa systolický aj diastolický tlak, renínová aktivita, hypertenzná encefalopatia, zmeny na retine a edém papily
    - v takých prípadoch je terapia neúspešná
    - pomôže len bilaterálna nefrektómia
  - prehlbujúca sa urémia spôsobuje perikarditídu
  - napriek úspešnej hemodialýze sa rozvíja ateroskleróza

Chronické zlyhanie obličiek

- postihuje koronárne, mozgové a periférne cievy
- podieľajú sa faktory ako hyperlipidémia, hypertenzia, glukózová intolerancia a metastatická vaskulárna kalcifikácia

- rozvíja sa normocytárna normochrómna anémia
  - obličky nedokážu syntetizovať EPO
  - dochádza k útlmu erytropoézy (toxíny+nedostatok EPO)
  - predčasná hemolýza krvi dôsledkom pôsobenia toxických látok
  - straty krvi cez GIT
  - stratám napomáha aj podávanie heparínu pri dialýze
  - tiež možno pozorovať krvácanie do GIT, perikardia, subdurálne alebo intracerebrálne
  - je predĺžená doba krvácania (zníženie doštičkového faktora 3) – súvisí so zvýšenou koncentráciou kyseliny guanidínsukcinylovej

Chronické zlyhanie obličiek

- porucha tvorby a funkcie leukocytov
  - objavuje sa lymfopénia a atrofia lymfatického tkaniva
  - neutrofily sú menej porušené
  - všetky druhy leukocytov sú porušené
  - klesá chemotaktická schopnosť
  - ani pri vážnej infekcii nie je horúčka
  - rozvoju infekcie napomáha acidóza, hyperglykémia, azotémia, znížená hladina Ig a komplementu
- poruchy CNS
  - diskrétne zmeny a poruchy spánku
  - neskôr poruchy koncentrácie, strata pamäti, neuromuskulárna iritabilita
  - záškIby sa týkajú veľkých svalov

Chronické zlyhanie obličiek

- **periférna neuropatia**
  - postihuje skôr dolné ako horné končatiny
  - je signálom výrazného zhoršenia stavu
  - pri chronickej dialýze príznaky dialyzačnej demencie
  - dáva sa do súvisu so zvýšenou koncentráciou hliníka
  - charakterizuje ju dysartria, myoklonus a demencia
- **anorexia, singultus, nauzea, vracanie**
- urea sa vylučuje slinami, tu sa rozkladá na amoniak a je príčinou **uremického zápachu**
- v celom GIT sa môžu tvoriť slizničné ulcerácie
  - ulcerácie a enteritída sú príčinou strát krvi
  - časté sú peptické vredy (až 25% pacientov)
  - na vzniku sa podieľa gastrická hyperacidita, zvýšená sekrécia gastrínu, sekundárny hyperparatyreoidizmus

Chronické zlyhanie obličiek

- anémia spolu s retenciou urochrómov je zodpovedná za typické sfarbenie kože
- urea sa vylučuje potom
- môže mať podiel na uremickom prurite

- pacienti zomierajú najčastejšie na:
  - kardiovaskulárne komplikácie (50%)
  - sepsu (25%)